


Damit die Desinfektion im Rahmen der Revisionsbehandlung vollständig erfolgen kann, sollten die Wurzelkanäle zuvor möglichst vollständig vom alten Wurzelfüllmaterial gereinigt sein. Das SAF-System ist hierbei ein effektives Hilfsmittel zur sicheren und wirksamen Entfernung von Wurzelkanalfüllung im Rahmen der Revision.



SAF-System – Teil 5: Revisionsbehandlung und Obturation ovaler Kanäle

Dr. Tomas Lang, Prof. Zvi Metzger

Eine endodontische Revisionsbehandlung lässt sich grob in drei Phasen unterteilen. Zuerst wird der Großteil der Wurzelfüllung entfernt. Dann werden die Kanalwände von Rückständen gereinigt, die aus Sealer, Guttapercha, Gewebsresten, bakteriellem Biofilm oder einer Mischung bestehen. Im Anschluss erfolgt die Desinfektion des nun freien Wurzelkanals. Die erste Phase kann recht effizient mit rotierenden Feilen durchgeführt werden.^{48–54} Dennoch haben viele Studien gezeigt, dass nach der Verwendung von rotierenden Feilen noch viele Rückstände

an den Kanalwänden haften bleiben.^{48–54} Der Kanal lässt sich nicht durch eine einfache Spülung mit Natrium-Hypochlorid von den Rückständen der Wurzelkanalfüllung reinigen. Hierfür müssen die Wände mechanisch abgeschabt werden, da Rückstände der Wurzelkanalfüllung und insbesondere des Sealers fest an den Kanalwänden haften. Abramovitz und andere waren die ersten, die die Verwendung der Scheuerbewegung der SAF für die Entfernung derartiger Wurzelfüllungsrückstände vorschlugen.⁵³ Sie präparierten gekrümmte

Kanäle in mesialen Wurzeln der unteren Molaren mit Feilen bis zu einer ISO-Größe von 40 und obturierten dann die Kanäle mit Guttapercha und AH26 mittels lateraler Kompaktion (Abb. 28a). Nachdem der Sealer vollständig ausgehärtet war, wurde eine Revisionsbehandlung durchgeführt. Diese wurde mit ProTaper-Revisionsfeilen D1–D3 begonnen.⁵³ Anschließend wurde die Menge radiopaker Rückstände auf bukkolingualen Röntgenaufnahmen ermittelt. Hierbei waren 35 Prozent des apikalen Drittels des Kanals weiterhin mit radio-

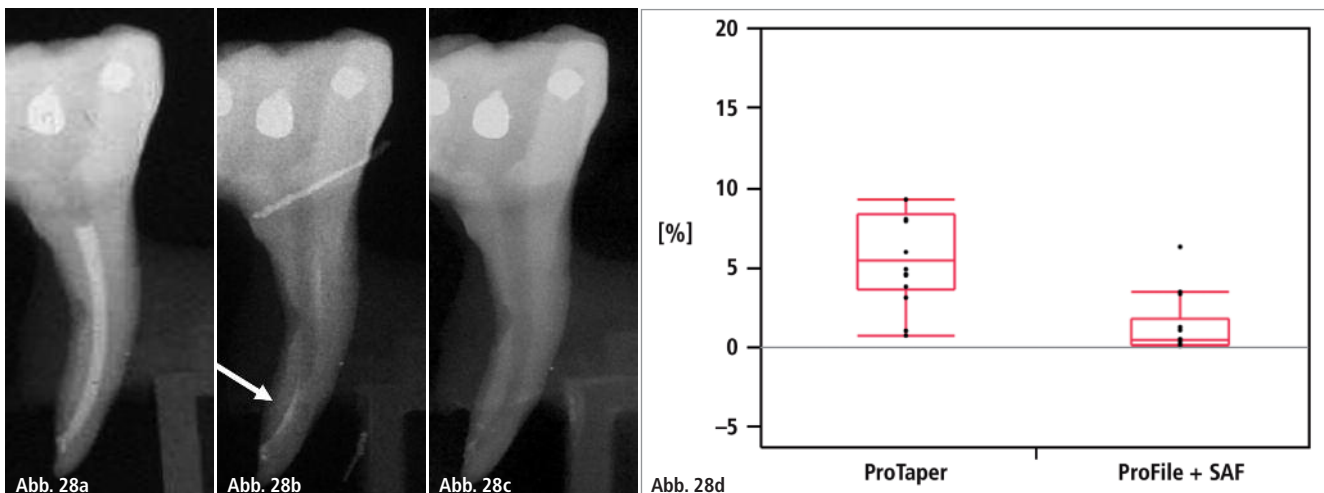


Abb. 28: Die Verwendung von SAF bei der Revisionsbehandlung. **a)** Wurzelkanalfüllung nach Aufbereitung bis zur Größe ISO 40. **b)** Revision mit D1–D3-Revisionsfeilen mit Resten von Guttapercha. **c)** Nach der Anwendung der SAF weitestgehend von Guttapercha befreiter Wurzelkanal. **d)** Wenn Protaper-Revisionsfeilen und danach das ProTaper F2-Instrument verwendet wurden, blieben am Ende des Verfahrens 5,39 Prozent der ursprünglichen Menge der Wurzelfüllung im Kanal zurück. Wenn die ProFile Nr. 20/06 in der ersten Phase und dann die SAF in der zweiten Phase verwendet wurden, blieben nach dem Vorgang nur 0,41 Prozent Wurzelfüllungsrückstände im Wurzelkanal zurück.

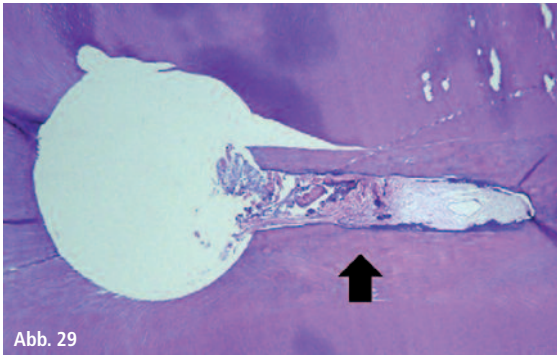


Abb. 29: Bei der Verwendung rotierender Feilen können die bukkalen bzw. lingualen Ausbuchtungen nicht ordnungsgemäß gereinigt werden. – **Abb. 30a–d:** Obturation von Kanälen, die mit rotierenden Feilen aufbereitet wurden (**a und b**) im Vergleich zu Kanälen, die mit der SAF aufbereitet wurden (**c und d**).




Abb. 30a

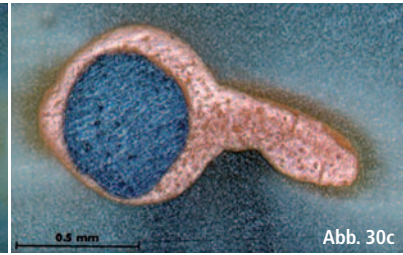


Abb. 30c




Abb. 30b

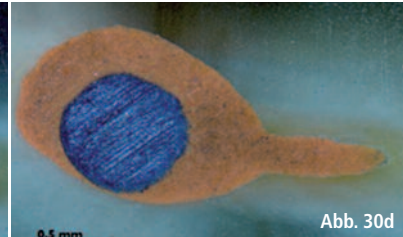


Abb. 30d

paken Rückständen bedeckt. Am häufigsten waren Rückstände auf der Innenseite der Krümmung an der distalen Wand des apikalen Kanaldrittels zu finden (Abb. 28b). Der Kanal wurde dann mittels Papierspitzen getrocknet und ein Tropfen Chloroform (~10 µL) wurde in den Kanal gegeben. Die SAF wurde mit ausgeschalteter Spülpumpe eine Minute lang im Wurzelkanal eingesetzt. Später wurde die Spülpumpe eingeschaltet und die SAF mit kontinuierlichem Natrium-Hypochlorid-Fluss im Wurzelkanal verwendet. Die Rückstandsmenge im apikalen Kanaldrittels betrug nach der ersten Phase 35 Prozent und nach der zweiten Phase 7 Prozent (Abb. 28c).⁵³ Diese Verbesserung der ist zum einen der ablösenden Wirkung des Chloroforms und zum anderen der Scheuerwirkung der SAF zu

verdanken. Weiterhin ist die SAF bei der Revision in der Lage, die erweichte und abgelöste Guttapercha im inneren der Feile wie in einem Käfig einzufangen. Dadurch kann sie nicht erneut in andere Bereiche verschmiert werden. Ähnliche Ergebnisse erzielten Solomonov und andere, die die Revisionsbehandlung distaler Wurzeln unterer Molaren mit ovalen Querschnitten mittels Mikro-CT untersuchten.⁵⁴ Wenn Protaper-Revisionsfeilen und danach das ProTaper F2-Instrument verwendet wurden, blieben am Ende des Verfahrens 5,39 Prozent der ursprünglichen Menge der Wurzelfüllung im Kanal zurück. Wenn die ProFile Nr. 20/06 in der ersten Phase und dann die SAF in der zweiten Phase verwendet wurden, blieben nach dem Vorgang nur 0,41 Prozent Wurzelfüllungsrückstände

im Wurzelkanal zurück (Abb. 28d).⁵⁴ Eine dritte Studie wurde ohne Chloroform durchgeführt, d.h. nur mit der Scheuerwirkung der SAF und kontinuierlichem Spülfluss.⁹⁵ Die Ergebnisse zeigten, dass durch die zusätzliche Instrumentierung mit der SAF mehr Guttapercha entfernt werden konnte als nur mit dem ProTaper-System. Die Kombination aus einer rotierenden Feile, mit der der Großteil der Wurzelfüllung entfernt wird, und der SAF, mit der dann die Kanalwand mittels Scheuerwirkung gereinigt wird, ist eine sehr effiziente Reinigungsmethode für die Revisionsbehandlung.

Obturation

Dem Behandler steht eine Vielzahl von Obturationsverfahren zur Verfügung. An-

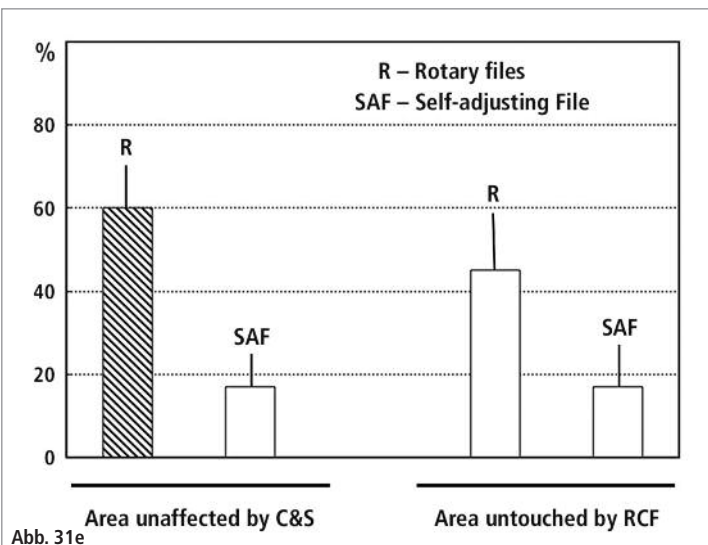
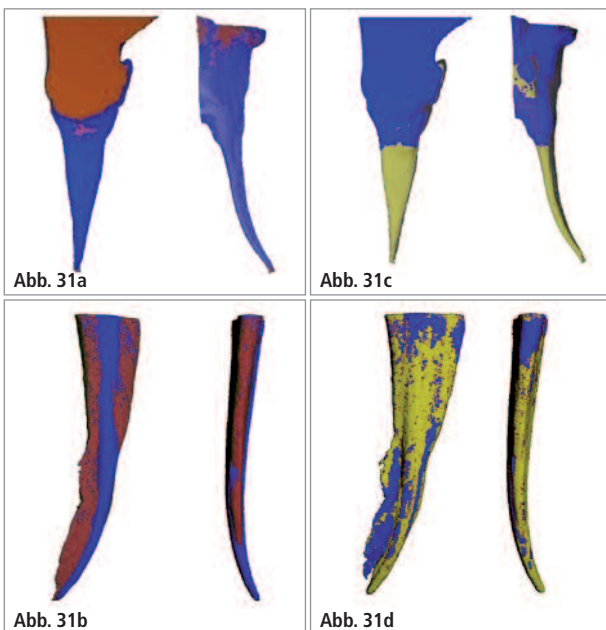


Abb. 31a–e: Die Auswirkungen der Qualität von Reinigung und Ausformung auf die Anpassung der Wurzelfüllung. Wurzelkanäle wurden entweder mit rotierenden Feilen und Spülung mit Spritze und Nadel oder dem SAF-System instrumentiert.

gefangen bei klassischer lateraler Kompaktion über die bei Generalisten sehr beliebte Einstift-Zentraltechnik hin zu den unterschiedlichen Warmfülltechniken (vertikaler Kompaktion, Guttapercha-Injektionstechnik und Carrier-basierten Techniken). Bei allen diesen Methoden wird davon ausgegangen, dass der Kanal sauber ist, sodass die Guttapercha und der Sealer in unmittelbaren Kontakt mit allen Kanalwänden kommen können. Dies ist eine wichtige Voraussetzung für den Behandlungserfolg. Verbleibende Gewebereste oder Hohlräume könnten zu einer späteren Biofilmbildung führen. Die freiwerdenden Endotoxine könnten zu Wirtsreaktionen führen.

Solange Wurzelkanäle gerade, rund und eng sind, kann mit rotierenden Feilen und einer einfachen Spülung mit Spritze und Nadel ein Kanal erzeugt werden, der vollständig gereinigt ist. Wenn jedoch ovale Kanäle nur mit rotierenden Instrumenten gereinigt und ausgeformt werden, treten bei der Obturation häufig erhebliche Mängel auf, da kein effektiv gereinigter und ausgeformter Kanal vorliegt.

DeDeus und weitere beteiligte Wissenschaftler haben gezeigt, dass bei der Verwendung rotierender Feilen selbst mit der fließfähigsten thermoplastischen Guttapercha die bukkalen bzw. lingualen Ausbuchtungen nicht ordnungsgemäß gefüllt werden können, die 1. von der rotierenden Feile nicht instrumentiert und 2. mit Debris verdichtet sind (Abb. 29).^{79–81}

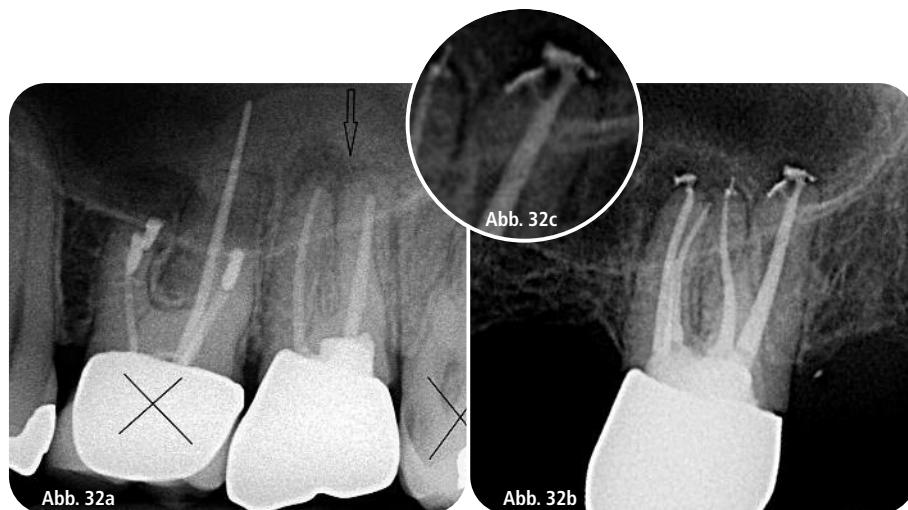

Abb. 32a–c: Revisionsbehandlung des Zahnes 27: Intraoperativ zeigten sich vier Wurzelkanäleingänge mit eigenständigen Terminen. Nach initialer Präparation mit Handfeilen bis ISO 15 und maschineller Aufbereitung mit Protaper S1 und S2 erfolgte die weitere Reinigung und Desinfektion mit dem SAF-System. Die Obturation erfolgte durch vertikale Kompaktion.

Beim Vergleich der Obturation von zwei über einen Isthmus verbundenen ovalen Kanälen, die entweder mittels rotierender Feilen mit Spülung mit Spritze und Nadel oder mit dem SAF-System mit kontinuierlicher Spülung instrumentiert wurden, ist ein deutlicher Unterschied zu erkennen, der auf die effiziente vs. ineffiziente Reinigung der Wurzelkanäle zurückführen sein könnte.⁸¹ Debris, die in nicht-instrumentierten bukkalen oder lingualen Ausbuchtungen verdichtet wurden bzw. zurückblieben, verhinderten eindeutig, dass die thermoplastische Guttapercha diese Ausbuchtungen auffüllen konnte (Abb. 30a und b). In Kanälen, die mit dem SAF-System behandelt wurden, konnte kein derartiger

Debris gefunden werden und die Guttapercha hatte sich an den gesamten Kanal angepasst (Abb. 30c und d).⁸¹ Metzger et al. untersuchten mittels Mikro-CT den Zusammenhang zwischen dem „Anteil unbearbeiteter Wurzelkanalwand“ und der Anpassungsqualität der Wurzelkanalfüllung an die Kanalwände.¹¹ Auf dem 3-D-Röntgenbild ist ganz klar zu erkennen, dass sich bei Abtrag einer gleichmäßigen dünnen Dentinschicht von einem hohen Anteil der Kanalwand die Wurzelkanalfüllung besser an diese Wände anpasst als bei Kanälen, die mittels rotierender Feilen und einer Spülung mit Spritze und Nadel gereinigt und ausgeformt wurden und die nach diesem Verfahren einen hohen Anteil unbearbeiteter Kanalwand aufweisen (Abb. 31).¹¹

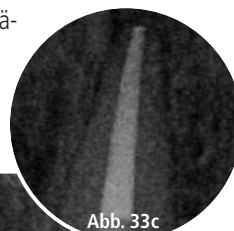
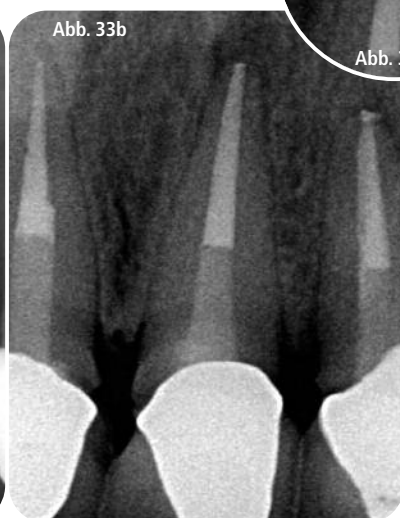
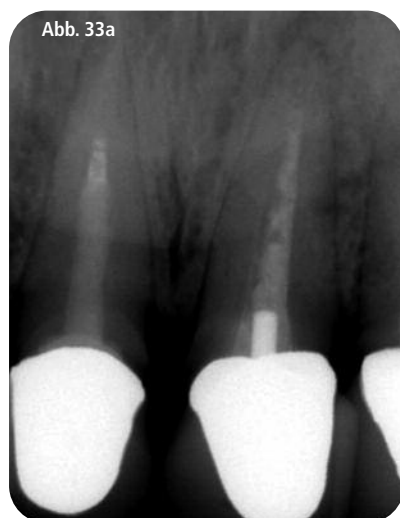
Abb. 33a–c: Revisionsbehandlung der Zähne 11–22: Durch die Anwendung der SAF nach initialer Präparation mit Handfeilen bis ISO 20 konnte der Wurzelkanal gut gereinigt und desinfiziert werden. Die Obturation erfolgt durch individualisierte Masterpoints und warmer Kompaktion mit anschließender Glasfaserstift-Versorgung.

Kontakt

Dr. Tomas Lang

ORMED – Institut für Orale Medizin
an der Universität Witten/Herdecke
Alfred-Herrhausen-Str. 45, 58455 Witten
www.ormed.net

www.dr-lang.org

Prof. Zvi Metzger

Fachbereich Endodontie
Goldschleger School of Dental Medicine
Tel Aviv, Israel
metzger@post.tau.ac.il
www.dental.tau.ac.il