



Das SAF-System nutzt ein neues Konzept der Reinigung und Formgebung durch einen gleichmäßigen Abtrag von Dentin im gesamten Umfang des Wurzelkanals. Dadurch ist eine effizientere Reinigung und Formgebung ovaler, untereinander verbundener und c-förmiger Kanäle möglich. Durch den höheren Anteil bearbeiteter Kanalabschnitte im Vergleich zu herkömmlichen rotierenden Instrumenten und der Vermeidung von Debrisverpressung in unbearbeiteten Kanalabschnitten ist eine effektivere Desinfektion möglich.



SAF-System – Teil 3: Reinigung und Formgebung in allen Wurzelkanalabschnitten

Dr. Tomas Lang, Prof. Zvi Metzger

Das klinische Ergebnis der Reinigung, Ausformung und Obturation von Wurzelkanälen wird üblicherweise anhand von periapikalen Röntgenaufnahmen beurteilt. Dabei sollte nicht vergessen werden, dass es sich bei periapikalen Röntgenaufnahmen nur um eine zweidimensionale Projektion (2-D) von dreidimensionalen Objekten handelt (3-D). Werden derartige Projektionen als tatsächliche Darstellungen der 3-D-Form herangezogen, entspricht das in etwa dem Vergleich von 2-D-Projektionen

eines Zylinders, einer Kugel und einer flachen runden Scheibe, die alle den gleichen Durchmesser besitzen. Ohne eine 3-D-Darstellung könnte man meinen, es handle sich bei allen dreien um denselben Gegenstand. Die menschliche Wahrnehmung interpretiert aber sofort aus Schattenbildern die scheinbare Objektform. Wenn rotierende Feilen in einem ovalen Kanal eingesetzt werden, erlaubt das abschließende Röntgenbild nur die Interpretation, ob die Wurzelkanalfüllung der Länge nach ausreichend

stattgefunden hat (Abb. 13). Für eine angemessene 3-D-Reinigung und Obturation des Wurzelkanals ist es jedoch ohne Aussage. Betrachten wir diesen Sachverhalt an einem klinischen Beispiel. Der länglich ovale Kanal in Abbildung 13a wurde mit rotierenden Feilen instrumentiert. Die bukkale Ansicht zeigt eine zufriedenstellende Präparation (Abb. 13b), aber die mesiale Ansicht offenbart den wirklichen Zustand des Wurzelkanals (Abb. 13c). Derartige Diskrepanzen können in klinischen Fällen

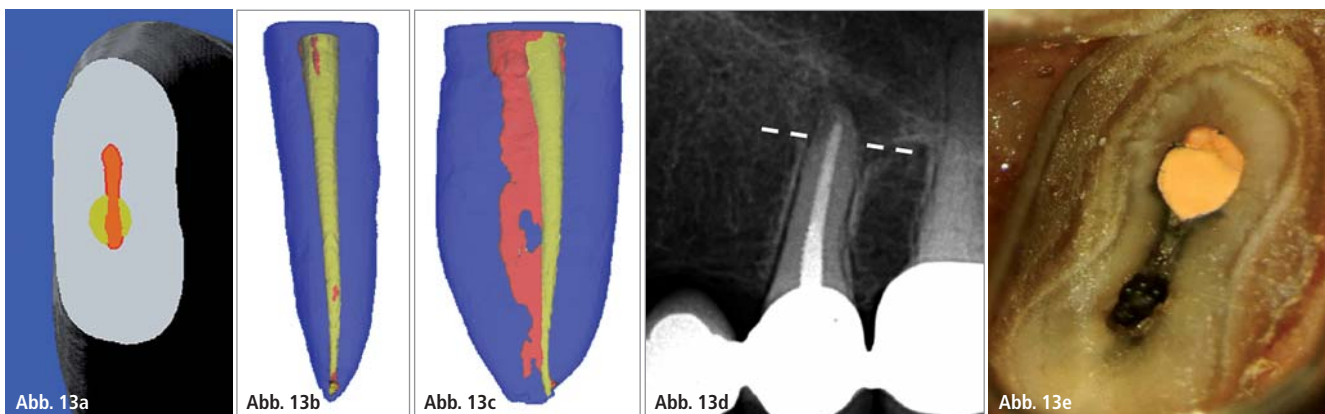


Abb. 13: Die Schwierigkeit der Beurteilung einer Wurzelkanalaufbereitung und -füllung anhand von periapikalen 2-D-Röntgenaufnahmen. **a–c)** Ein länglich-ovaler Wurzelkanal, der mit rotierenden Feilen aufbereitet wurde (rot: vorher; gelb: nachher). **d)** Klinisches Beispiel eines endodontischen Misserfolgs im Röntgenbild und **e)** der Blick durch das OP-Mikroskop auf die Resektionsschnittstelle.

zu Misserfolgen führen (Abb. 13d und e). Die Röntgenaufnahme (Abb. 13d) zeigt eine großzügige Instrumentation und eine angemessene Obturation, dennoch war der Fall klinisch nicht erfolgreich. Beim chirurgischen Eingriff wurde dann der Grund für den Misserfolg offensichtlich: unzureichende Reinigung und unzureichende Obturation des Wurzelkanals (Abb. 13e). Aus diesem Grund sollten für eine wissenschaftlich fundierte Beurteilung der 3-D-Reinigung, Ausformung und Obturation von Wurzelkanälen andere Hilfsmittel als 2-D-Röntgenaufnahmen herangezogen werden. Eines dieser Hilfsmittel ist die Mikro-Computertomografie (Mikro-CT). Dieses Hilfsmittel bietet zahlreiche Vorteile: Die Mikro-CT ermöglicht im Gegensatz zu den einfachen Schnitten mit der Diamantsäge eine umfassende Beurteilung des gesamten Wurzelkanals sowie die Durchführung computergestützter Beurteilungen und Messungen mit hoher Auflösung. Mit diesem Hilfsmittel wurde die Ausformung von rotierenden Feilensystemen und dem SAF-System bewertet und verglichen. Der in diesen Studien verwendete gemeinsame Parameter ist der „prozentuale Anteil der durch das Verfahren nicht bearbeiteten Kanalwand“.^{5,9,12,24,67} In diesen Studien wird davon ausgegangen, dass dort, wo mit der Feile eine Dentinschicht abgetragen wurde, auch alles andere, was sich an der Wand befand, entfernt wurde, seien es Pulpaanteile oder Biofilm. Wenn ein Zahnarzt einen Wurzelkanal instrumentiert, dann beabsichtigt er die gesamte Kanaloberfläche aufzubereiten. Bei der Aufbereitung runder, enger und gerader Kanäle mit rotierenden Feilen ist die komplette Instrumentierung der gesamten Kanalwand möglich. Anders sieht die Situation bei ovalen, über Isthmen verbundenen oder bei gekrümmten Kanälen aus, wie sie beispielsweise bei den oberen Molaren und den mesialen Wurzeln der unteren Molaren zu finden sind.

Reinigung und Formgebung bei ovalen Wurzelkanälen

Obwohl es auf einer zufälligen Auswahl periapikaler 2-D-Röntgenbilder nicht er-

sichtlich ist, kommen ovale Kanäle relativ häufig vor. Derartige Kanäle sind bei 25 % aller Wurzeln zu finden und bei bestimmten Zahntypen kann die Häufigkeit sogar bei 90 % liegen.⁶⁸ Auf Aufnahmen mit digitaler Volumentomografie (DVT) in axialer Ansicht sind ovale Kanäle gut erkennbar (Abb. 14). Paqué et al. untersuchten die Wirksamkeit der Ausformung ovaler Wurzelkanäle in den distalen Wurzeln der unteren Molaren und stellten fest, dass bei Verwendung von ProTaper-Feilen mit zirkumferenter und büstender Bewegung, 69 % der Kanaloberfläche unbearbeitet war.⁹ Das ist weit von dem entfernt, was ein Zahnarzt bei der Kanalaufbereitung derartiger Wurzeln erwartet und beabsichtigt. Nachdem die Ergebnisse nach der Verwendung von SAF in ähnlichen Kanälen vom selben Team mit den gleichen Methoden untersucht und bewertet wurden, stellte man fest, dass 23 % der Kanalwand bei diesem Verfahren unbearbeitet bleiben.¹² Obwohl diese Behandlungsergebnisse noch nicht perfekt sind, sind sie doch viel näher an dem, was der Behandler beabsichtigt, wenn er eine Wurzelkanalbehandlung in derartigen Wurzeln vornimmt. Zu ähnlichen

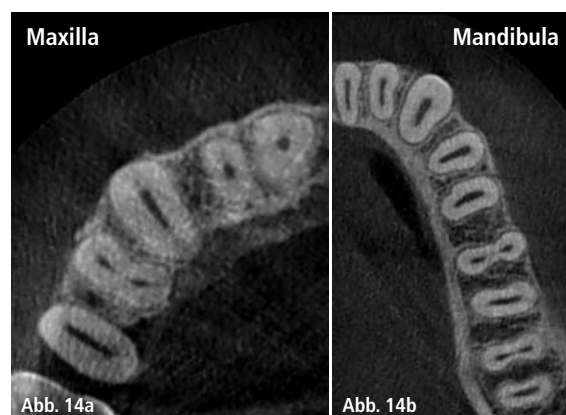


Abb. 14: Ovale Kanäle – eine axiale DVT-Ansicht zeigt den wahren Querschnitt der Kanäle.

Ergebnissen kamen Metzger et al., indem sie die Wirksamkeit des SAF-Systems beim Abtrag einer gleichmäßigen Dentinschicht von den Wänden eines ovalen Wurzelkanals belegten, ohne dass dabei der Kanal einen runden Querschnitt erhält, in der Hoffnung, bei der Aufbereitung die gesamte Kanaloberfläche zu instrumentieren (Abb. 15).^{20,22}

C-förmige Kanäle

C-förmige Kanäle sind die kompliziertesten und problematischsten Fälle flach-ovaler Kanäle.⁷⁰ Derartige Kanäle sind bei 5–7 % der zweiten unteren Molaren bei Personen kaukasischer Herkunft vorhanden.⁷¹ In der chinesischen Bevölke-

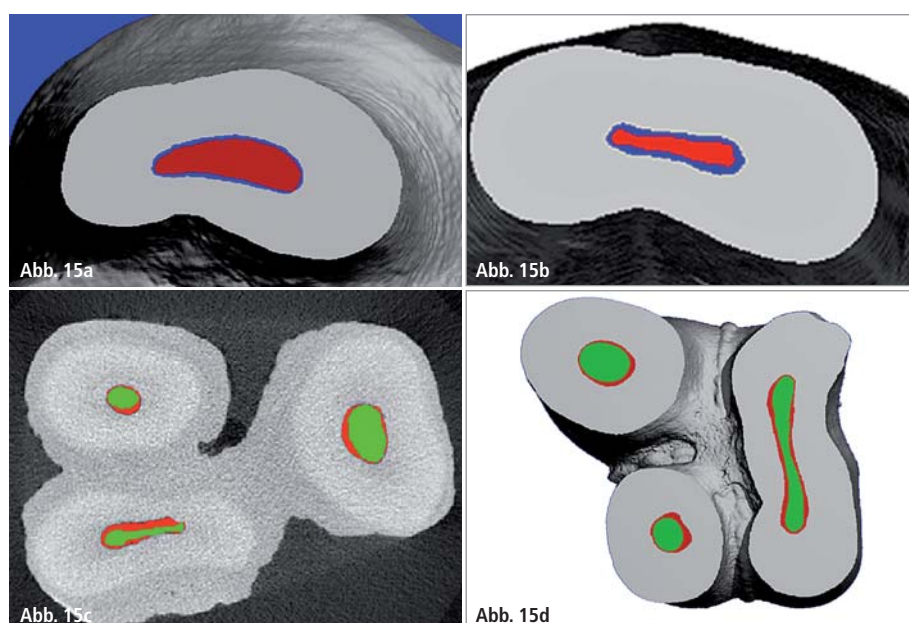


Abb. 15: Minimalinvasive Aufbereitung des Wurzelkanals. a) Ein ovaler distaler Wurzelkanal eines unteren Molaren. b) Ein länglich-ovaler Kanal eines zweiten oberen Prämolaren (rot: vorher; blau: nach Instrumentierung mit der SAF). c) Mit dem SAF-System instrumentierter oberer Molar (grün: vorher; rot: nachher). d) Ein extrem ovaler palatinaler Kanal, der mit der SAF aufbereitet wurde (grün: vorher; rot: nachher).

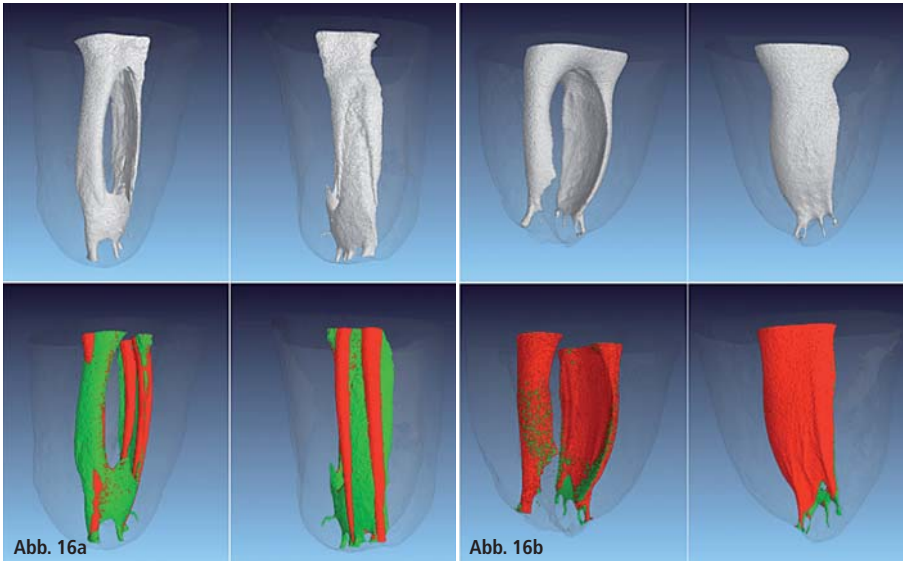


Abb. 16: Mit SAF oder rotierenden Feilen instrumentierter c-förmiger Kanal. **a)** Mit ProTaper instrumentierter c-förmiger Kanal (grün: vorher; rot: nachher). **b)** Mit SAF instrumentierter c-förmiger Kanal (grün: vorher; rot: nachher).

zung jedoch steigt die Häufigkeit auf 52 % an.⁷² Die rotierende Aufbereitung stößt bei diesen problematischen Wurzelkanalsystemen an ihre Grenzen.²⁷ Das SAF-System kann in diesen Extremfällen flacher, ovaler Kanäle sehr effizient eingesetzt werden (Abb. 16a und b).²⁷ Darüber hinaus gibt es in c-förmigen Kanälen häufig eine versteckte „Gefahrenzone“, in der die Aufbereitung mit dem SAF-System viel sicherer ist (Abb. 16c). Diese Gefahrenzone ist die Verbindungsstelle zwischen dem distalen und mesialen Kanalsystem. Hier ist bei dem Versuch der Aufbereitung mit rotierenden Instrumenten eine Perforation in die Furkation ein Behandlungsrisiko. Das klinische Behandlungsbeispiel in der Abbildung 16d–f demonstriert den Vorteil der Anwendung des SAF-Systems bei solchen Behandlungsfällen. Durch die intensive Reinigung und schonende Formgebung entsteht nach der Aufbereitung ein Formkörper, der durch seine geschmeidigen Kurven sehr leicht mit erwärmter Guttapercha ausgefüllt werden kann.

Reinigung und Obturation von Isthmen

Wenn zwei Kanäle eine Wurzel durchziehen, ist häufig ein Isthmus vorhanden, der die beiden Kanäle verbindet.⁷³ Die Reinigung und Obturation derartiger Isthmen ist weiterhin ein großes Pro-

blem ohne bisherige zufriedenstellende Lösung.^{74,75} Bei einem breiten Isthmus von mehr als 0,2 mm kann sich die Behandlung mit dem SAF-System als effizient erweisen, ähnlich wie bei der Aufbereitung c-förmiger Kanäle. Schmale, lange Isthmen mit einer Breite von weniger als 0,2 mm sind selbst für das SAF-System problematisch. Vollständig flach gelegt, kann eine SAF mit einem Durchmesser von 1,5 mm eine mesiodistale Dimension von 0,2 mm annehmen. Daher kann eine SAF nicht

in Isthmen mit einer Breite von weniger als 0,2 mm eingeführt werden bzw. diese reinigen. Bei einer Breite von 0,1 mm ist zu berücksichtigen, dass er einen beachtlichen Biofilm aufweisen kann, der etwa 100 Bakterienzellen stark ist. Bei solch schmalen Isthmen ist zu erwarten, dass die SAF den Eingang zum Isthmus reinigt und es zumindest zu keiner Ansammlung von Debris in der Öffnung kommt.

Verpressen von Debris in Kanalausackungen und Isthmen

Vor Kurzem ist das Problem der Reinigung und Ausformung ovaler Kanäle und Isthmen zusätzlich erforscht worden.^{76–78} Eine Studie von Paqué et al. zeigte, dass rotierende Instrumente dazu tendieren, aktiv Dentinspäne in den Isthmen zu verdichten (Abb. 17).^{76,77} Dieses Phänomen lässt sich einfach erklären: Wenn ein rotierendes Instrument Dentinspäne und Gewebedebris entfernt, werden Späne und Debris eher auf die Seite in einen Isthmus oder eine Aussackung (Abb. 18) gedrückt und nicht nach koronal transportiert oder fest in die Windungen des Instruments gepresst. Dabei ist zu bedenken, dass diese Isthmen oder Aussackungen normalerweise nicht leer sind: Im All-

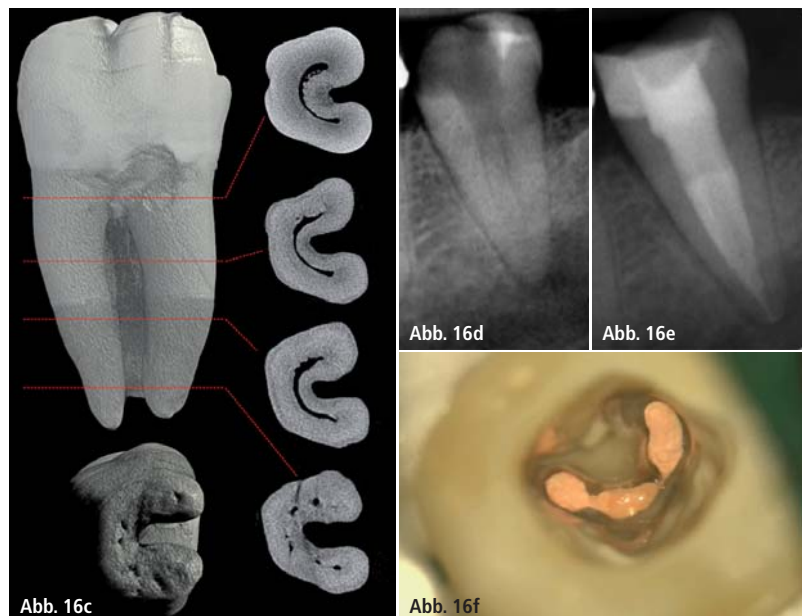


Abb. 16: **c)** Unterer Molar mit c-förmigem Kanalsystem in Mikro-CT-Darstellung nach Versiani. Klinischer Behandlungsfall eines c-förmigen Zahnes 37 in orthoradialer Radiografie **d)** vor der Behandlung und **e)** nach der thermoplastischen Obturation. **f)** Blick durch das OP-Mikroskop nach der Obturation. Man beachte die gleichmäßige Ausformung und vollständige Obturation der Isthmen (Behandler: Dr. Tomas Lang).

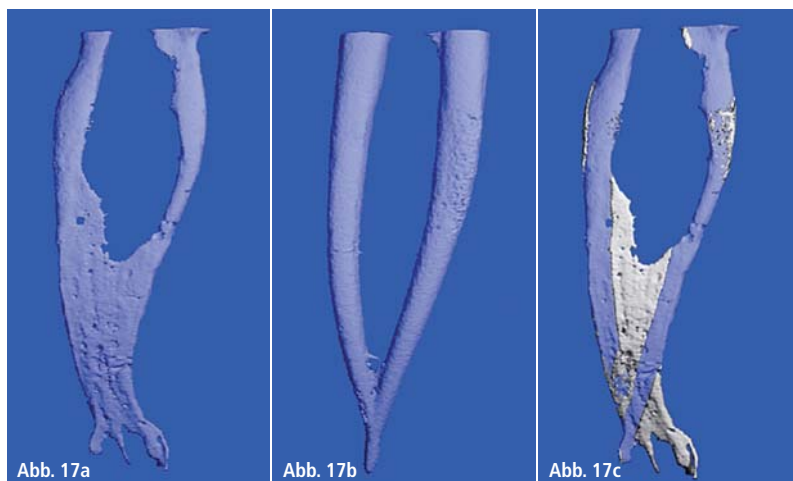


Abb. 17: Verpressen eines Isthmus mit radiopakem Debris. Der radioluzente Bereich einer mesialen Wurzel eines unteren Molaren mit zwei Kanälen, die durch einen Isthmus miteinander verbunden sind. **a)** Vor der Behandlung. **b)** Nach der Behandlung mit rotierenden Feilen. Gute Präparationen, aber der Isthmus verschwand aufgrund einer aktiven Verdichtung mit radiopaken Dentinpartikeln. **c)** Das Volumen des Isthmus, der aufgrund der Verdichtung mit Dentinpartikeln verschwand (weiß) (übernommen aus Paqué et al. 2009).⁷⁶

gemeinen enthalten sie entweder Pulpagewebe oder einen bakteriellen Biofilm. Werden nun Dentinspäne in eine dieser Weichsubstanzen gepresst, entsteht ein Verbund aus Dentinspänen und Pulpagewebe oder bakteriellem Biofilm. Derartige Verbunde wurden von Nair et al.⁷⁵ in Isthmen der mesialen Wurzeln unterer Molaren gefunden, die endodontisch mit rotierenden Feilen bearbeitet wurden. Diese Fälle hatten aus klinischer Sicht zufriedenstellende radiologische Ergebnisse (Abb. 19).⁷⁵ Vor diesem Hintergrund ist es verständlich, dass die Versuche, dieses in solchen Isthmen verdichtete Material zu entfernen, nur bedingt erfolgreich waren.^{77,78} Paqué et al.⁷⁷ stellten fest, dass weder herkömmliche Spülmethode noch passive Ultraschallspülung sämtliches röntgensichtbares Material entfernen konnten, das sich durch die Bewe-

gung einer rotierenden Nickel-Titan-Feile in den Isthmen angesammelt hatte.⁷⁷ Selbst mit passiver Ultraschallspülung ließen sich 50 % der verdichteten Dentinpartikel nicht entfernen. Eine ähnliche Wirkung tritt in länglich-ovalen Kanälen mit unbearbeiteten longitudinalen Kanalabschnitten auf (Abb. 18).¹³ Folglich kann diese laterale Verdichtung von Debris die begrenzte Wirksamkeit der Desinfektion und Obturation in flach-ovalen Kanälen erklären, die mit rotierenden Feilen aufbereitet wurden.^{10,11,79–81} Es ist vorstellbar, dass die verdichtete Mischung aus Dentinspänen und Biofilm bei infizierten Kanälen die Bakterien im Inneren des Isthmus oder der Aussackung vor der Wirkung der Natriumhypo-

chlorit-Spüllösung schützt, was die Ergebnisse von Siqueira et al.¹⁰ erklärt. Sowohl bei vitalen als auch infizierten Wurzelkanälen kann der Verbund aus Dentinspänen und Pulpagewebe oder Biofilm verhindern, dass die Wurzelkanalfüllung diese verstopften Bereiche erreicht^{11,79–81} und später als potenzieller Ort für Wachstum und Proliferation der dort überlebenden, ursprünglichen Bakterien oder in zuvor nicht infizierten Fällen Nährboden für einen späteren Infekt sein kann.

Die Funktionsweise der SAF unterscheidet sich grundlegend von der Funktionsweise rotierender Instrumente.^{20,22,28} Sie rotiert nicht im Wurzelkanal und fräst auch kein Dentin ab. Die leicht schleifende Wirkung der SAF entfernt eine Schicht des Dentins, indem sie feine Partikel abträgt, die vom Fluss der Spülflüssigkeit kontinuierlich aufgeschwemmt und nach koronal transportiert werden. Das SAF-System produziert keine Dentinspäne und neigt daher nicht dazu, Dentinspäne im Isthmus zu verdichten. Daher überrascht es nicht, dass eine vor Kurzem durchgeführte Studie zu dem Ergebnis kam, dass die Verdichtung von Dentinpartikeln im Isthmus durch die SAF nahezu vernachlässigt werden

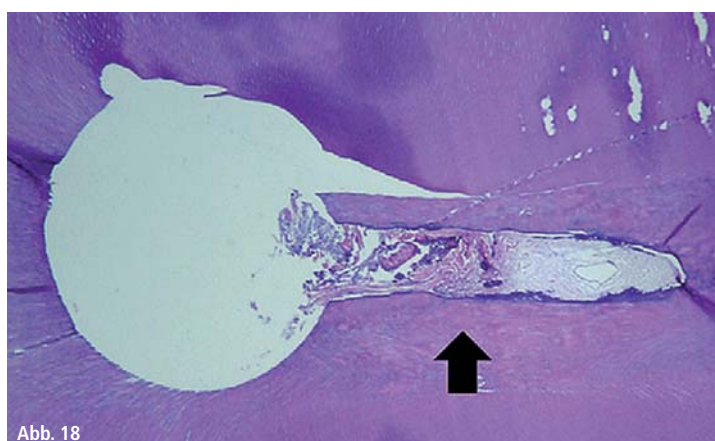


Abb. 18

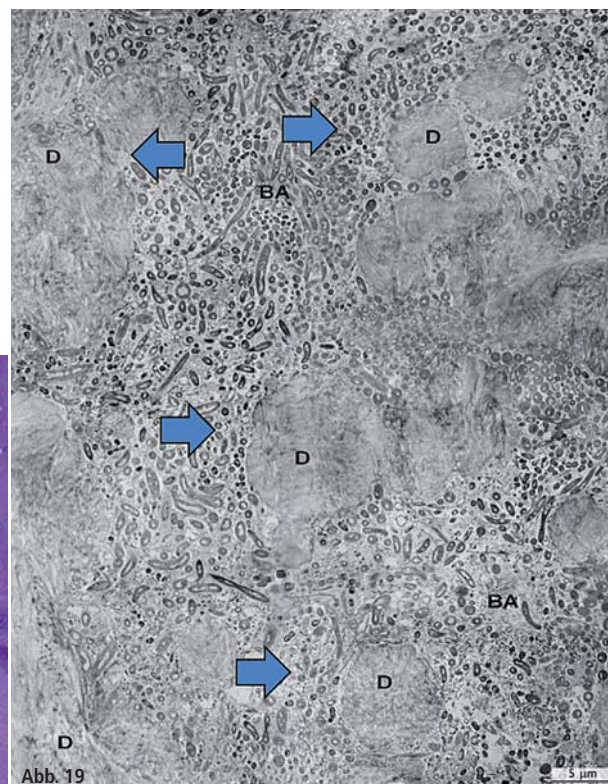


Abb. 19

Abb. 18: Verdichtung von Debris in einem nicht instrumentierten Kanalabschnitt. – **Abb. 19:** Dentinpartikel, die in einem Isthmus in bakteriellem Biofilm verdichtet wurden.

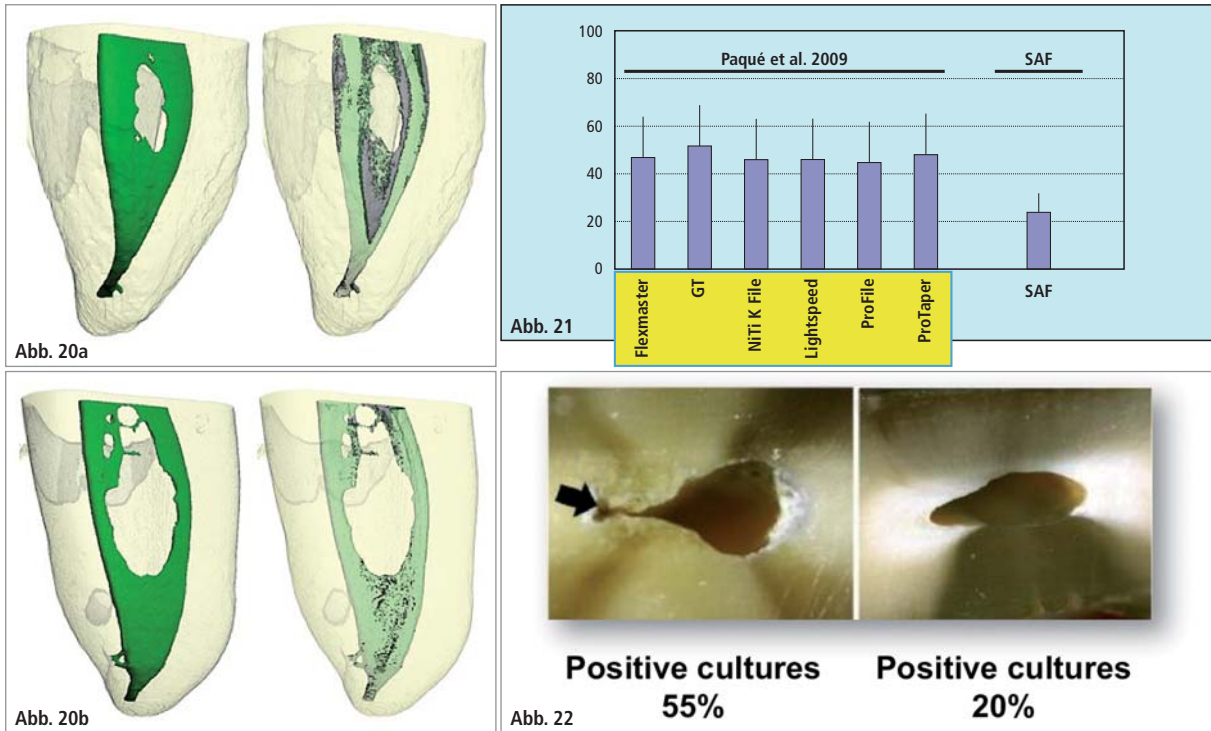


Abb. 20: Vergleich des Verpressens von Dentinpartikeln in einem Isthmus zwischen rotierender Feile vs. SAF. Mesiale Wurzeln unterer Molaren mit zwei Kanälen, die durch einen Isthmus verbunden sind. **a)** Rotierende Feilen und Spülung mit Spritze und Nadel. **b)** SAF-System mit einer kontinuierlichen Spülung (links: vor der Instrumentation; rechts: nach der Instrumentation). – **Abb. 21:** Begrenzte Bearbeitung gekrümmter Kanäle oberer Molaren. Vergleich des Anteils der unbearbeiteten Kanalfläche in % in den apikalen 4 mm zwischen den verschiedenen Aufbereitungssystemen. – **Abb. 22:** Anteil der positiven Kulturen nach Instrumentierung und Spülung der rotierenden Feilen im Vergleich zum SAF-System in ovalen Kanälen: Ovale Kanäle unterer Schneidezähne wurden entweder mit rotierenden Feilen und Spülung mit Spritze und Nadel (links) oder dem SAF-System (rechts) instrumentiert (adaptiert aus Siqueira et al. 2010).

kann: Durch die SAF werden 1,7 % des Isthmusvolumens mit Dentin verdichtet, während es bei rotierenden Feilen 10,1 % sind (Abb. 20).⁷⁸

3-D-Reinigung und Formgebung bei gekrümmten Wurzelkanälen

Gekrümmte Kanäle sind häufig bei den oberen Molaren und den mesialen Wurzeln der unteren Molaren vorhanden. Offensichtlich sollten rotierende Nickel-Titan-Feilen in diesen Kanälen den größten Nutzen bringen. Dennoch haben mehrere Mikro-CT-Studien gezeigt, dass, obwohl rotierende Nickel-Titan-Feilen gekrümmte Kanäle passieren können, ihre Reinigungswirkung doch begrenzt ist.^{5,24,82}

Beschränkt man sich bei der Bewertung eines Falls auf periapikale Röntgenaufnahmen, wird man eventuell dazu verleitet, das tatsächliche 3-D-Ergebnis zu ignorieren. Wenn eine rotierende Feile einen gekrümmten Kanal soweit passieren konnte, dass sich ein Masterpoint oder ein erwärmter Obturator einsetzen

lässt, sieht das auf dem Röntgenbild gut aus. Eine derartige Bewertung lässt jedoch keinen Schluss über die Qualität der Reinigung und Obturation in allen Raumebenen zu. Als Peters et al.⁵ die Leistung von ProTaper in gekrümmten Kanälen oberer Molaren mit Mikro-CT untersuchten, zeigte sich die 3-D-Realität. In mesiobukkalen und distobukkalen Kanälen blieben jeweils 43 % und 33 % der Wände unbearbeitet.⁵ Darüber hinaus blieben im palatinalen Kanal, der als ein einfach aufzubereitender Kanal gilt, 49 % (± 29 %) der Kanalwand unbearbeitet.⁵ Außerdem zeigt er relativ hohe Standardabweichungen. In manchen Fällen waren die Ergebnisse besser als 49 % und in anderen schlechter. Ähnliche Ergebnisse wurden auch in anderen Studien erzielt: Ein hoher prozentualer Anteil der Wand gekrümmter Kanäle blieb unbearbeitet mit einem relativ hohen Standardfehler.⁸² Die Ergebnisse mehrerer dieser Studien mit der gleichen Methodologie wurden von Paqué et al. untersucht (Abb. 21).⁸² Wenn SAF-Feilen in ähnlich gekrümmten Kanälen eingesetzt wurden und das Ergebnis mit der gleichen Methodologie

analysiert wurde, ging der prozentuale Anteil der Kanalwand, der nicht bearbeitet wurde, auf 25 % (± 11 %) zurück.²⁴ Obwohl diese Behandlungsergebnisse noch nicht perfekt sind, sind sie doch besser. Sie sind viel näher an dem, was der Behandler beabsichtigt, wenn er derartige Wurzelkanäle aufbereitet, und zeigen eine niedrige Standardabweichung, was bedeutet, dass ein gutes Ergebnis mit der SAF vorhersehbarer ist als das mit rotierenden Feilen (Abb. 21).

Desinfektion ovaler Kanäle

Die Desinfektion des Wurzelkanals ist ein zentrales Konzept bei der endodontischen Behandlung infizierter Fälle. In einer Reihe von Studien mit geraden, runden Kanälen fanden Siqueira und die weiteren beteiligten Wissenschaftler heraus, dass sich die meisten Aufbereitungs- und Spülsysteme hinsichtlich ihrer Desinfektionswirkung nicht unterscheiden.^{83,84} Die Situation ist jedoch bei ovalen Wurzelkanälen eine völlig andere. Wenn infizierte ovale Kanäle mit rotierenden Feilen und einer Spülung mit

Spritze und Nadel aufbereitet wurden, waren nach Abschluss des Verfahrens immer noch 55 % der Kanäle mit lebensfähigen Bakterien besiedelt.¹⁰ Bei der Verwendung des SAF-Systems in ähnlichen Kanälen wurden positive Kulturen nur in 20 % der Kanäle gefunden.¹⁰ Dieser Unterschied lässt sich anhand von Abbildung 22, die aus der oben beschriebenen Studie übernommen wurde, leicht erklären. Die nicht instrumentierten Aussackungen waren eventuell mit Bakterien besiedelt, die wahrscheinlich durch Debris, der auch Dentinspäne enthielt, und durch die rotierende Feile im Zugang zur Aussackung verdichtet wurde, zusätzlich vor der Wirkung von Natriumhypochlorit geschützt wurden.

In einer weiteren Studie derselben Arbeitsgruppe zeigten Alves et al., dass die Desinfektion durch das SAF-System sowohl von der Zeit als auch von der Konzentration des Natriumhypochlorits abhing.¹⁶ Das Ergebnis ihrer Studie führte Alves et al. zu folgender Schlussfolgerung: „Da bei der klinischen Verwendung der SAF für sechs Minuten pro Wurzelkanal vergleichbare Ergebnisse wie in unserer Untersuchung bei gemischten Bakterienkolonien erreicht werden können, ist dieses System für Behandlungen in einer Sitzung ratsam.“¹⁶

In einer vor Kurzem durchgeführten klinischen Studie wurde die hohe Wirksamkeit des SAF-Systems bei der Desinfektion natürlich infizierter Wurzelkanäle überprüft.⁸⁵ Die Autoren führten diese Wirkung sowohl auf den mechanischen Vorgang als auch auf den kontinuierlichen Strom frischer, vollständig aktivierter Spülflüssigkeit zurück.

Eine von Paranjpe et al.⁸⁶ durchgeführte Untersuchung, in der ein ähnliches Protokoll verwendet wurde wie von Siqueira et al.¹⁰, kam zu anderen Ergebnissen. Sie führten diesen Unterschied auf die, ihrer Meinung nach, fehlende Kontrolle der apikalen Erweiterung durch die SAF zurück.⁸⁶ Es ist möglich, dass das Ergebnis bei der Verwendung einer SAF mit einem Durchmesser von 2,0 mm anstelle dessen mit einem Durchmesser von 1,5 mm anders ausgefallen wäre.

Teil 4 der Artikelreihe lesen Sie in der nächsten Ausgabe des Endodontie Journals.

Kontakt

Dr. Tomas Lang

ORMED – Institut für Orale Medizin
an der Universität Witten/Herdecke
Alfred-Herrhausen-Str. 45, 58455 Witten
www.ormed.net

www.dr-lang.org


Prof. Zvi Metzger

Fachbereich Endodontie
Goldschleger School of Dental Medicine
Tel Aviv, Israel
metzger@post.tau.ac.il
www.dental.tau.ac.il



ZWP online Newsletter

Neues Design für noch mehr Lesekomfort auf PC, Tablet und Smartphone.



www.zwp-online.info/newsletter

ZWP online
FINDEN STATT SUCHEN